Lane Medical Library
STANFORD UNIVERSITY
MAR
8
1938
LIBRARY

Über die tuberöse Hirnsklerose mit einem eigenen Fall.

Inaugural-Dissertation

zur Erlangung der Doktorwürde
einer Hohen Medizinischen Fakultät
der Ruprechts-Karls-Universität zu Heidelberg

vorgelegt von

Walter Pachale

Würzburg 1937
Buchdruckerei Richard Mayr.

Gedruckt mit Genehmigung der medizinischen Fakultät
der Universität Heidelberg.

Der Referent: Prof. Dr. Schmincke
Der Dekan: Prof. Dr. H. Runge

Unter tuberöse Hirnsklerose verstehen wir eine Epilepsieform, die besonders scharf charakterisiert ist durch die eigentümliche Kombination der klinischen Symptome, sowie durch einen eigenartigen, durchaus charakteristischen anatomischen Befund. Kurz gefaßt läßt sich sagen, es handelt sich hier um eine Erkrankung, die in pathologisch-anatomischer Hinsicht derbe, tumorartige Herde in der Hirnrinde und in den Ventrikelwandungen, ferner Nierentumoren, Hautaffektionen, Rhabdomyome des Herzens, seltener Neubildungen in Schilddrüse, Leber und Ovarien aufweist. Das klinische Bild setzt sich zusammen aus neurologischen Symptomen, unter denen die Epilepsie eine überragende Rolle spielt, und aus psychischen Veränderungen, die besonders oft unter dem Bilde der Idiotie verlaufen.

Schon in den 80er Jahren des vergangenen Jahrhunderts waren es Bourneville und Hartdegen, die das Krankheitsbild der tuberösen Hirnsklerose zuerst eingehend beschrieben haben. Bourneville hat dieses Leiden in seinen 1881 erschienenen Obduktionsbefunden „tuberöse Sklerose" genannt. Hartdegen dagegen, der das pathologisch-anatomische Krankheitsbild beschrieben und vor allem einen mikroskopischen Befund veröffentlicht hat, nennt diese Krankheit wegen der ganglienzellartigen oder zu richtigen Ganglienzellen ausdifferenzierten Gebilde „Neuroma gangliocellulare". Auch Bezeichnungen anderer Autoren wie: Glioma gangliocellulare, Neuroglioma ganglionare, Ganglioneurom oder Ganglioglioneurom sind in der Literatur zu finden. Die Benennung „tuberöse Sklerose" stützt sich auf die makroskopisch-anatomischen Merkmale. Nach dem, was wir heute von dem Krankheitsbild wissen, sind aus der Bezeichnung der tuberösen Sklerose alle jene Krankheitszustände auszuschließen, die dem nicht nur makroskopisch, sondern jetzt auch histologisch gut bekannten Bilde nicht entsprechen.

Nun mögen einige Ausführungen über die pathologische Anatomie in makroskopischer und histologischer Hinsicht, die Symptomatologie und Pathogenese der tuberösen Sklerose Platz finden.

Von den Hirnveränderungen ist makroskopisch der Rindenbefund durch eine Umbildung von Hirnwindungsteilen in derbe, weißliche, tumorartige Knoten charakterisiert. Nach Pellizzi unterscheidet man zwei Formen von Veränderungen, eine Einteilung, die von den meisten späteren Autoren angenommen worden ist: einmal solche Herde, die sich lediglich als verbreiterte Hirnwindungsteile darstellen, wobei die Gesamtkonfiguration der Hirnwin-

dungen erhalten bleibt; zweitens solche, die mehr rundlich und oval gegen die Umgebung durch eine Furche abgesetzt sind. Die Herde der ersten Form weisen eine glatte, manchmal leicht gefaltete Oberfläche auf; die vom letzten Typus dagegen zeigen auf der Höhe im Zentrum einer Windung eine mehr oder weniger tiefe, nabelförmige Einziehung. Sehr verschieden ist die Zahl der veränderten Windungen; bald sind sie sehr zahlreich, dicht nebeneinanderstehend, bald vereinzelt zu finden. Der Lieblingssitz der Herde, falls überhaupt von einem solchen gesprochen werden darf, sind die Stirnlappen und die Zentralwindungen.

Auf Querschnitten der Herde erscheint die Grenze zwischen Rinden- und Marksubstanz verwischt und undeutlich; es fällt ferner auf, daß die Rindenschicht verbreitert ist. Ob der Gehirnbefund im allgemeinen bei der tuberösen Hirnsklerose hinsichtlich des Gewichts und der äußeren Konfigurationen der Hemisphären grobe Abweichungen aufweist, scheint nicht erwiesen, zumal namhafte Autoren (Volland, Bielschowsky, Hartdegen, Vogt u. a.) diesbezüglich von erheblich verschiedenen Befunden berichtet haben.

Neben den Rindentumoren sind ferner noch recht häufig die Ventrikeltumoren, in der Mehrzahl längs der Taenia Terminalis lokalisiert, zu finden; meistens sind sie zahlreich, in Stecknadelkopf- bis Kirschgröße, vorhanden; in Ausnahmefällen (Berliner, Kaufmann, Fischer) erreichen diese Tumoren Walnußgröße und können somit Symptome einer Gehirngeschwulst hervorrufen.

Beide oben erwähnten Formen der Rindenherde zeigen im allgemeinen histologisch die gleichen Veränderungen. Eine gewisse Schichtung der Rinde ist wohl noch erkennbar, aber die Grenze zwischen Mark und Rinde ist verwischt. Ebenfalls ist die Zahl der erkennbaren Nervenzellen stark vermindert. Was das Gliafaserbild angeht, so hat in den meisten Fällen eine außerordentlich starke Vermehrung der Gliafaserung statt. Die äußere Gliaschicht ist gewöhnlich als breit und derb erkennbar; ihre Fasern verlaufen mehr tangential, nach der Pia zu ist aber mehr das Bild der „zerzausten Haare" oder „gekreuzten Schwerter" (Schob) zu sehen.

Die Gliawucherung ist in den mittleren Rindenschichten lockerer und nicht so dicht als in der Randschicht und zeigt eine arkadenförmige Anordnung. Dichter ist der Gliafilz dann wieder in der tiefen Rinden- und angrenzenden Markschicht, besonders, wie Schob sagt, „im Bereich der kraterförmigen Einziehungen der Herde der ersten Form. Die Bilder legen hier die Vermutung nahe, daß die Einziehungen durch den Zug der sklerotischen Gliawucherung entstanden sind." Nicht immer zeigen die Herde eine solch starke Gliawucherung; in manchen Fällen findet man nur eine mäßige Verdichtung der Randzone, in wieder anderen ist die ganze Rinde in

dichten Gliafilz verwandelt. Man hat den Eindruck, daß das Alter der Herde einen Einfluß auf die Verschiedenheit der Entwicklung der Gliafilze hat. Besonders starke Veränderungen zeigen gewöhnlich die Herde der zweiten Form. Die erhaltenen Nervenzellen entsprechen nicht mehr der normalen Form, liegen „verworfen". sind schief gerichtet und im Sinne der chronischen Erkrankung Nißl's verändert.

Charakteristisch und dem Zellbild der tuberösen Sklerose das Gepräge gebend sind vor allem die sogenannten „atypischen großen Zellen". Schon Hartdegen hat diese Zellenart in seinen mikroskopischen Befunden erwähnt. Die neueren Forschungen von Alzheimer, Bielschowski, Kufs, Vogt u. a, haben gezeigt, daß die sogenannten „atypischen großen Zellen" entweder atypische Ganglien- oder atypische Gliazellen sind, und erwiesen somit die Anschauungen älterer Autoren als irrig, von denen sich die einen für atypische Ganglienzellen, die anderen für Abkömmlinge der Gliazellen und wieder andere für die Zwischenstufe zwischen Ganglien- und Gliazellen entschieden hatten.

Wenn auch Bielschowski und Vogt atypische Ganglienzellen im Bereich der normalen Rinde gefunden haben, so läßt sich doch nicht widerlegen, daß sie größtenteils in den Herden selbst anzutreffen sind. Hauptsächlich beweist ihre Zugehörigkeit zu den Ganglienzellen das Vorkommen von Neurofibrillen in den Zellen und Zellfortsätzen, ferner die Form des Kerns selbst, die Struktur der dendritisch verzweigten Fortsätze, welche im Nißl-Bild deutliches Nißlschollensystem zeigen und nicht zuletzt der Nachweis von Achsenzylindern. Es gibt verschiedene Formen dieser Zellen; die einen sind riesenhaft groß, die anderen sind lang, schmal, wieder andere rundlich oval und haben viele Fortsätze .Vor allem in den Herden der zweiten, umschriebenen Form kommen die atypischen Ganglienzellen in erhöhter Anzahl vor, und besonders, wie Bielschowski schreibt, in der Nähe der nabelförmigen Einziehung. Erwähnenswert wäre noch, daß Zellen mit mehreren Kernen und Zellspaltungen beobachtet worden sind.

Der andere Zelltyp, die atypischen Gliazellen, ist im Zellbild entschieden blasser, und es fehlen Nißl-Schollen und fibrilläre Strukturen. Der Zellkern nimmt vielfach eine gelappte Form an und kommt oft auch in der Mehrzahl vor. Die Zellen sind sehr vielgestaltig, was besonders deutlich im Bielschowski-Präparat zu erkennen ist; an Größe sehr verschieden, bald rundlich-oval, mit einigen weniger plumpen Fortsätzen versehen, bald schmächtig und schmal ausgezogen. Können im allgemeinen die beiden Zelltypen gut unterschieden werden, so stößt man vor allem dann auf Schwierigkeiten, diese von den atypischen Ganglienzellen zu differenzieren, wenn die Innenstruktur durch Rückbildungserscheinungen ver-

wischt ist. Wenn die erste Zellform meistens nur im Bereich der Nervenzellschicht anzutreffen ist, so ist die zweite sowohl in der Rinde, als auch in der Molekular- und Markschicht zu finden, wo sie in Zellnestern zusammenliegen. Weniger befallen von den pathologisch ausgestalteten Herden ist die Markschicht; die erkrankten Bezirke lassen histologisch bald den atypischen Zellen der Rindenschicht entsprechende Gliazellen erkennen, bald rundliche und ovale Formen. Ganz besonderen Wert legt Vogt auf die Markherde, die er als Heterotopien auffaßt; in ihnen hat er große atypische Ganglienzellen und im tiefen Mark Ganglienzellen beobachten können. Bielschowsky kann sich nicht der Meinung Vogt's anschließen, es handele sich um echte Heterotopien, obwohl er ein ganz vereinzeltes Vorkommen von Riesenganglienzellen zugibt. Schob dagegen, ganz der Meinung Vogt's beipflichtend, hat in einem seiner Fälle einen Herd beobachten können, den er sich heterotopisch entwickelt erklärt. Nervenzellen, „die alle Übergänge von unreifen Elementen mit großem, blasigem Kern und fast fehlendem oder bipolar angeordnetem Protoplasma zu mehr ausgereiften kleinen Pyramiden aufweisen", hat er gesehen, dazu einwandfreie atypische Glia- und Ganglienzellen.

Die Ventrikeltumoren sind von ihrer Umgebung meistens durch eine kapselartige Gliawucherung getrennt und bestehen hauptsächlich aus Fasern und zelligen Gebilden. Charakteristisch ist, daß bisher in den Ventrikeltumoren weder Ganglienzellen von atypischer, noch solche von normaler Gestalt beobachtet worden sind; ferner ist auffallend das Vorkommen von gut färbbaren Kalkkonkrementen, die man sich in erster Linie aus dem Zelldedritus entstanden denkt (Kufs, Berliner), zumal sie in Gebieten zu finden sind, in denen regressive Erscheinungen nachweisbar sind.

Neben den Hirnveränderungen sind die Nierentumoren bei der tuberösen Sklerose von größter Bedeutung; sie treten multipel, fast immer in beiden Nieren auf, liegen vor allem in der Rinde, meistens dicht unter der Kapsel und wölben sich unter der Oberfläche vor. Oft ist die Kapsel an dieser Stelle mit der Geschwulst verwachsen, so daß beim Lösen der Kapsel kleine Stücke der Geschwulst hängen bleiben. Seltener wurden Knoten in der Marksubstanz beschrieben. Auch in der Größe sind sie sehr verschieden, stecknadelkopf- bis haselnußgroße, keilförmig in der Rinde sitzende Geschwülstchen. Charakteristisch für die Nierentumoren ist ferner, daß sie gegen das Nierenparenchym trotz Fehlens einer eigentlichen bindegewebigen Kapsel infolge des Farbenunterschiedes leicht abgrenzbar sind. Das Nierenparenchym selbst ist in fast allen Fällen unverändert befunden worden. Im allgemeinen bleiben die Nierenveränderungen klinisch unbemerkt; Einfluß auf die Funktionsfähigkeit der Nieren gewinnen sie schließlich bei Zunahme an

Größe und Zahl. Histologisch sind die Nierentumoren oft gegen das umgebende Nierengewebe unscharf abgegrenzt und bestehen hauptsächlich aus Fettgewebe, Bündeln von glatten Muskelfasern, Bindegewebe und aus Epithelfeldern. Man rechnet sie zu Lipomen, Fibrolipomyomen und Angiolipomen.

Von ganz besonderer Bedeutung, vor allem in klinischer Hinsicht sind die Hautaffektionen, die bei der tuberösen Hirnsklerose fast regelmäßig beobachtet wurden. Die am meisten vorkommende Hautveränderung, das Adenoma sebaceum, wurde zuerst von Pringle 1890 beschrieben. Das Krankheitsbild setzt sich aus zahlreichen, teils linienförmig, auch zerstreut angeordneten Knötchen zusammen. Die Größe dieser Knötchen variiert zwischen der eines Stecknadelkopfes und der einer kleinen Erbse; ihre Farbe ist weiß-gelblich bis gelblich-rot, bei anderen Fällen rötlich-braun bis dunkelrot. In der Konsistenz sind sie fest, prall elastisch. Die Bildungen sind im Gesicht an den Nasenflügeln, den seitlichen Partien der Nase, den angrenzenden Wangenteilen und Nasolabialfalten lokalisiert. Seltener sind sie an den Lippen, am Kinn, an den Augenlidern, der Stirn und an den lateralen Partien der Wange zu finden. Da die Symptome der tuberösen Hirnsklerose nicht so charakteristisch sind, daß sie zur Unterscheidung von klinisch ähnlichen Bildern der Idiotie und genuinen Epilepsie ausreichen würden, ermöglichen oft gerade die Hautveränderungen, die Diagnose intra vitam zu stellen. Nach Vogt ist die Diagnose der tuberösen Hirnsklerose als gesichert zu betrachten, wenn neben den psychischen und nervösen die Hautsymptome nachweisbar sind.

Außer der Hautaffektion nach Pringle ist die, wenn auch wesentlich seltener vorkommend, als Adenoma sebaceum Barlow oder Kothe bezeichnet und oft in Verbindung mit dem Pringle-Symptom beobachtet, zu erwähnen. Diese Form der Hautaffektion besteht in zerklüfteten, oft aus größeren Einzelknoten zusammengesetzten Geschwülsten, unsymmetrisch im Gesicht, an der Stirn und am Rücken lokalisiert. In der Konsistenz und der Farbe variieren sie, bald sind sie derb, bald weich, gelblich-rot, und oft fleischrot bis blaurot. Kufs, Schuster und Berg vor allem haben noch andere Hautveränderungen beobachten können, die mit der tuberösen Sklerose in Verbindung gebracht wurden. An dieser Stelle seien sie nur namentlich angeführt: die Chagrinlederhaut, die Café-au-lait-Flecke, halskrausenartig angeordnete Fibrome der Nakkengegend und die sogenannten Leberflecken.

Rein pathologisch wäre noch über die Hautveränderungen zu sagen, daß die früher bestandene Ansicht Pringle's, das Adenoma sebaceum sei auf eine Wucherung bereits fertiger Talgdrüsen zurückzuführen, jetzt fast allgemein verlassen ist. Heute erblickt man in ihnen aus verschiedenen Gewebsarten zusammengesetzte Naevi,

geschwulstartige Bildungen embryonaler Herkunft. Albrecht hat sie als Hamartome bezeichnet. Erwähnenswert ist die Ansicht Crokers, daß die Hautaffektion den Charakter einer Mißbildung besitzt und als eine Störung in der Drüsenbildung der Haut aufgefaßt werden kann. Vogt spricht sich dahingehend aus, daß eine innere Verwandtschaft zwischen den Affektionen von Gehirn, Niere und Haut besteht und sagt weiter: „man sieht sich zu der Auffassung gedrängt, daß diese Affektionen genetisch in eine Linie gehören."

Als weiteren, aber nicht häufigen Nebenbefund bei der tuberösen Sklerose sind die Rhabdomyome des Herzens zu nennen. Sie sind kongenitale Geschwülste, die gewöhnlich multipel auftreten, meistens im Myokard beider Ventrikel liegen und gelegentlich auch in den Vorhöfen vorkommen. Sie sind rundlich bis oval gestaltet, von gelblich-weißer bis blaßrötlicher Färbung und gegen die Umgebung im allgemeinen scharf abgesetzt. Sie bestehen aus einem Synzytium embryonaler Herzmuskelzellen mit Fibrillen, die Querstreifung zeigen.

Gelegentlich kommen auch in Vereinigung mit Rhabdomyomen Lipome vor. Schob betrachtet die Herztumoren, der Meinung von Abrikossoff beipflichtend, als auf Boden einer Entwicklungsstörung des Myokards entstanden.

Aufmerksam wäre noch zu machen auf die Augenveränderungen, die bei der tuberösen Sklerose gefunden werden. Erstmalig stellte van der Hoeve 1921 bei einem an Adenoma sebaceum und tuberösen Hirnsklerose leidenden 17jährigen Mädchen multiple Netzhauttumoren und einseitig auch einen cystösen Tumor in der Sehnervenscheide fest. Die allgemeine Bedeutung der Augenveränderung sieht der Autor darin, daß der Augenbefund in zweifelhaften Fällen von tuberöser Sklerose den Ausschlag für die Erkennung des Leidens geben kann.

Klinisch gesehen, kann das Krankeitsbild der tuberösen Sklerose sehr unterschiedlich sein; manchmal setzt der Beginn der Krankheit schon in allererster Lebenszeit ein (z. B. Fall Hartdegen: zwei Tage altes Kind), bei anderen Fällen sind die Symptome in den ersten Wochen und Monaten festzustellen, während wieder andere (so auch im Falle von Brückner: erster Anfall im 9. Lebensjahre) in der Kindheit die ersten Symptome zeigen; vereinzelt wurden sogar Fälle beobachtet, die erst im späteren Leben (Neurath: im 35. und Nieuwenhuijse im 75. Lebensjahre) klinisch in Erscheinung traten. Der Verlauf dieser schweren Krankheitsform ist meistens von Epilepsieanfällen begleitet, die z. T. erst leichter Natur oder auf bestimmte Körperstellen lokalisiert sind. Später nehmen die Anfälle ernsteren, mit Bewußtseinsverlust, klonisch-tonischen Krämpfen verbundenen Charakter an, die die

Krankheit bis zum Exitus begleiten. Nicht selten treten die Anfälle in der letzten Zeit des Krankheitszustandes derart oft und stark auf, daß sie unmittelbar zur Todesursache werden können. In meist allen bis jetzt veröffentlichten Fällen wurde Epilepsie beobachtet; davon zeigten einige nur einen geringen Grad von psychischen Defekten. Somatische Veränderungen, wie echte Tumoren der Haut, der Nieren und des Herzens ermöglichen uns heute, oft die Diagnose intra vitam zu stellen. Diese Bildungen sind zweifellos den Hirnprozessen gleichzusetzen, und, wie Erfahrungen und Forschung lehren, sind wir berechtigt, anzunehmen, daß hier nicht ein zufälliges Zusammentreffen statt hat, sondern daß es sich um zusammengehörige Erscheinungen handelt.

Über das Wesen der tuberösen Sklerose bestehen mehrere Ansichten, obwohl man sich ganz allgemein heute mehr dahingehend äußert, es handelt sich, wie Hartdegen es schon gesagt hat, um geschwulstartige Mißbildungen, im Gegensatz zur Anschauung Bournevilles, man habe es mit chronischen Entzündungsprozessen zu tun.

Aber auch die neueren Forscher bilden in ihrer Meinung über die Pathogenese der tuberösen Hirnsklerose keine einheitliche Front. Zwei verschiedene Anschauungen herrschen heute im allgemeinen vor; die eine, vertreten von Stertz, Sailer und vor allem von Bielschowsky, setzt sich mehr für den Geschwulstcharakter der Hirnveränderungen ein, die anderen (Pellizzi, Alzheimer, Kufs, Geitlin und Vogt) heben mehr den Charakter der Veränderungen der Mißbildung hervor.

Bielschowski erblickt das Wesentliche der Hirnveränderungen in einem herdförmigen, blastomatösen Prozeß, einer geschwulstmäßigen Entwicklung der Neuroglia. Die Bildung der großen atypischen Zellformen sieht er nur als Nebenerscheinungen an. Die atypischen Ganglienzellen denkt er sich nicht durch eine primäre Entwicklungsstörung entstanden, sondern sieht in ihnen Kompensationsvorgänge auf die Gliawucherung. Beweisend, sagt er, dafür sei: nur in den Rindenherden, und nicht in den Markherden ließen sich die Ganglienzellen nachweisen; ebenso sei die Myelo- und Cytoarchitektonik in Gebieten der stärksten Gliawucherung am meisten gestört. Den Beginn und die Entwicklung dieser Störungen legt er in das fetale Leben zurück, welche mit der Geburt aber noch nicht abgeschlossen zu sein brauchen. Vergleichend mit der Recklinghausen'schen Krankheit, deren Verwandtschaft mit der tuberösen Hirnsklerose durch die Arbeiten von Orzechowsky, Nowicki u. a. als erwiesen angesehen wird, betont Bielschowski, daß die sklerotischen Herde von den Vorstufen der Gliazellen, den Spongioblasten, ihren Ausgang nehmen.

Von den Autoren, die den Mißbildungscharakter hervorheben, erklärt sich Alzheimer die Erkrankung durch eine ungenügende Differenzierung der Neuroblasten und Spongioblasten, Pellizzi durch eine Veränderung der Bestandteile des nervösen Parenchyms, bedingt durch einen Mangel an Evolutionskraft der „spezifischen Zellelemente"; daß atypische Ganglienzellen im Mark vorkommen, sagt ihm, man habe es hier mit einer Entwicklungsstörung zu tun. Nach Vogt beweist die Kombination von nachstehenden histologischen Befunden die Entwicklungskrankheit als Charakter der tuberösen Hirnsklerose:

„1. Das Auftreten der atypischen, sogenannten großen Zellen.
2. Die herdförmige Natur der cerebralen Erkrankung: das Vorhandensein der großen Zellen geht im wesentlichen Hand in Hand mit der Herdbildung.
3. die multiple Tumorbildung anderer Organe;
4. gewisse, auf embryonale Störungen hindeutende Erscheinungen der feinen histologischen Gliederung der Rinde, Aufbaustörungen und das Vorhandensein embryonaler Zelltypen."

Daß ferner über den Markherden, die er, wie oben schon erwähnt, als Heterotopien auffaßt, die Rinde am meisten Mißbildungserscheinungen aufweist, stärkt ihn in seiner Anschauung, es handele sich um echte Entwicklungsstörungen. Nach seiner Ansicht bieten die Teile, die in ihrer Entwicklung zurückgeblieben sind, in ihrer Anordnung verlagert und „verworfen" sind, günstige Bedingungen für ein Wachstum in pathologischer atypischer Richtung. „Hier ergibt sich", so sagt er, „von selbst die Unmöglichkeit, die Heterotopie vom Tumor zu trennen", und an anderer Stelle: „die Heterotopien der tuberösen Sklerose und die sonstigen Mißbildungen gehemmter Entwicklung berühren eng das Tumorgebiet und sind zum Teil wie die Ventrikelknötchen echte Tumoren". Dieser Vogt'schen Meinung, es handele sich um eine Entwicklungsstörung und Exzeßbildung pflichten auch all die anderen Forscher in ihren neueren Arbeiten bei, so vor allem Alzheimer, Geitlin, Pellizzi, Jakob, Schob u. a. Auch nach Jakob ist das Vorkommen von echten Heterotopien bei der tuberösen Hirnsklerose für erwiesen zu betrachten. Bielschowski wird entgegengehalten, daß die atypischen Ganglienzellen nicht immer in Gebieten der stärksten Gliawucherung zu finden sind. Im Allgemeinen erklärt man sich heute die Krankheit, daß man es mit einer Entwicklungsstörung zu tun hat, die sekundär zu geschwulstähnlichen Bildungen führt, und daß es sich um ein Mittelding, sogar Bindeglied zwischen Mißbildung (Vogt) und Geschwulst (Bielschowski) handelt; so erscheint die oft gebrauchte Bezeichnung „geschwulstartige Mißbildung" erklärlich.

Für die Entstehung der Hirnveränderungen auf Boden von Entwicklungsstörungen spricht ja auch die so gut wie immer feststellbare Vereinigung derselben mit geschwulstartigen Bildungen in den inneren Körperorganen, die ebenfalls auf Boden von Entwicklungsstörungen entstanden aufzufassen sind. So beruht die Krankheit auf innerer Ursache, ist also ein endogen bedingtes Leiden. Hierfür läßt sich anführen, daß sie auch familiär vorkommt, also erbkonstitutionell bedingt und auf idiopathische Keimveränderungen zurückzuführen ist.

Im Anschluß an diese allgemeine Übersicht über unsere derzeitige Auffassung über die tuberöse Hirnsklerose berichte ich über die Verhältnisse eines im pathologischen Institut Heidelberg kürzlich zur Sektion gekommenen Falles. Es handelte sich dabei um einen 9jährigen Knaben, der in der Universitäts-Kinderklinik beobachtet worden ist. Ich verdanke die klinischen Angaben der Güte des Vorstandes, Herrn Prof. Dr. Moro.

Krankengeschichte.

Vorgeschichte:

Kräftiges Kind bei der Geburt. Es hat sich gut entwickelt (körperlich).

Im Alter von ¼ Jahr traten Krämpfe auf, die in der ersten Zeit meist nachs kamen. Das Kind fuhr aus dem Schlaf auf, grimmassierte, verdrehte die Augen und blickte starr, machte krampfartige Bewegungen mit Armen und Händen, die Füße wurden einwärts rotiert und die Beine gingen in klonischen Zuckungen auf und nieder. Nach diesen Anfällen schlief das Kind meist wieder ein, hatte oft unwillkürlichenUrinabgang. Vom Arzt wurde Kalk angeordnet, worauf ein Nachlassen der Anfälle eintrat, die vorher täglich gekommen waren.

Das Kind lernte sitzen und konnte mit 1½ Jahren gehen. Es bekam dann einen Lungenkatarrh mit Fieber, während dieser Zeit traten überhaupt keine Anfälle auf. Nach dieser Erkrankung jedoch Verschlimmerung. Das Kind fiel häufig mit dem Kopf nach vorn über, blitzschnell, auch sonst änderten sich die Anfälle, es setzte sich dabei auf, fuhr mit den Armen ein paar mal nach auswärts, streckte sie horizontal aus und atmete einmal tief auf, wonach der Anfall vorbei war. Sprechen konnte es noch nie, sagt nur „Mamman" und „Babab". Stimmung ist immer sehr vergnügt und sogar motorisch lebhaft.

In der Familie nichts von Nervenkrankheiten. Vater und Mutter gesund.

Bei der Aufnahme in die Klinik (27. 9. 26) vermochte das Kind nicht allein zu sitzen und den Kopf zu halten, ließ ihn schlaff hängen. Auch an den Extremitäten ist der Muskeltonus stark her-

abgesetzt, insbesondere an den Beinen, die das Kind schlaff hängen läßt.

Keine Besonderheiten der Haut. Keine Drüsenschwellungen.

Kräftiger Knochenbau. Keine Zeichen einer Rachitis.

Kopfumfang 48 cm, Brustumfang 48 cm.

Zirkulationsorgane o. B.

Leber und Milz nicht palpabel.

Patellarreflex rechts stärker als links, beiderseits gesteigert.

Achillessehnenreflex bds. gleich, gesteigert.

Babinski bds. + Oppenheim rechts +, links ø.

Bauchdeckenreflex bds. gleichmäßig auslösbar.

Radiusperiost und Tricepssehnenreflex bds. gleich lebhaft.

Pupillen reagieren auf Lichteinfall und sind rund.

Rachen o. B. Lingua geographica; obere mittlere Schneidezähne gezackt.

Urin: A : O, Z : O, Ug : O, Sed. o. B.

28. 9. Heute in der Frühe ein Anfall, Beginn der Zuckungen im Gesicht, zuerst in den oberen, dann in den unteren Facialisgebieten rechts. Allmähliches Übergehen auf den rechten Arm und das rechte Bein. Zum Schluß wird auch die linke Seite von den Zuckungen betroffen. Pupillen eng und reaktionslos. Schon einige Zeit vor dem Anfall verdrehte das Kind die Augen. Kein Urinabgang. Nach dem Anfall schläft das Kind lange Zeit.

29. 9. In der Nacht und heute früh hat sich der Anfall in derselben Weise wiederholt.

1. 10. Gestern und heute anfallsfrei, nur häufiges „Blinzeln" mit den Augen Encephalographie, Ablassung von 90 ccm Liquor, Einblasen von 60 ccm Luft. Urotropin.

Nach dem Eingriff sieht das Kind sehr blaß aus, hat einen langsamen Puls, abends Erbrechen.

2. 10. Kind ist heute munter.

5. 10. Seit der Encephalographie sind keine Anfälle mehr aufgetreten. Kind hat sich insofern etwas erholt, als es den Kopf selbst hochhalten sich selbst aufrichten und sitzen kann. Die Extremitäten hängen nicht mehr so schlaff, besonders in den Armen ist der Tonus fast normal. Neurologischer Befund unverändert. Befund bei der Encephalographie: Platte 1: Beide Ventrikel erweitert, links > rechts, stark ausgerundet und weit. III. und IV. Ventrikel sehr groß. Oberfläche o. B.

Platte 2: Gleichmäßige, ziemlich starke Erweiterung des normal verlaufenden Ventrikels. Oberfläche o. B.

Am 5. 10. wurde das Kind entlassen.

Entsprechende Therapie: Täglich 1 Würfel Sedebrol, jeden zweiten Tag 0,1 Luminal, letzteres einmal wöchentlich aussetzen.

12. 1. 34. Wiederaufnahme.

Seit der Entlassung aus der Klinik wurden die Anfälle seltener.

Gestern Nachmittag fuhr der Junge beim Rodeln in ein Fuhrwerk hinein. Der Kopf wurde gegen ein Rad des Wagens geschleudert. Sofortige Bewußtlosigkeit trat ein, ohne das Bewußtsein bisher wieder erlangt zu haben. Das Kind blutete aus dem Mund.

Befund: Vollständig benommenes Kind, röchelnde Atmung. Die gesamte rechte Gesichtshälfte wird von einem Hämatom eingenommen.

Blutiger Schleim im Mund.

Cor: Kaum hörbarer Spitzenstoß.

Lungen: Kein sicherer Befund möglich.

Reflexe: Sehnenreflex nicht auslösbar.

Pupillen: Lichtstarre.

Wegen des moribunden Zustandes wurden keine Röntgenaufnahmen gemacht.

Verlauf: Krampfstellung der Hände.

Cardiazol und Luminal subkutan.

Nachts gegen 1 Uhr wird die Atmung immer oberflächlicher, trotz Cardiazol der Puls schlechter.

Vollständige Benommenheit.

1 Uhr morgens Exitus letalis.

Obduktionsbefund.

Anatomische Diagnose:

Zustand nach linksseitigem Schädelbruch, (Fissur der Stirn, Schläfen-Hinterhauptbasis). Aspirationspneumonie in beiden Unterlappen. Subdurales Hämatom über dem rechten Frontallappen. Rindenverletzungen im Bereich des rechten Stirn- und Scheitelhirns. Tuberöse Idiotie. Blutung im linken Mittelohr und linken Keilbein. Bluterguß des rechten Sternocleidomastoideus in Handflächenbreite bis zum rechten Unterkieferwinkel. Multiple Fettgeschwülstchen in der Oberfläche beider Nieren, ca. walnußgroße bräunliche Geschwulst in der Milz (Angiom?).

Das Hirn wurde nach der Herausnahme zunächst gehärtet. Der nachstehende Befundbericht betrifft das gehärtete Organ.

Die weiche Hirnhaut im Bereich des Großhirnmantels war nicht verdickt. Pacchioni'sche Granulationen fanden sich neben der Mantelspalte nur vereinzelt. Man sah im Bereich des Großhirnmantels Unregelmäßigkeiten der Windungen. Daraufhin wurde die weiche Hirnhaut abgezogen und in dem der Pia mater beraubten Hirnmantel fanden sich Hirnwindungen, die gegenüber den anderen verbreitert waren. Das war im Stirn — wie im Parietalhirn zu sehen. Der Windungsverlauf war auch in den verbreiterten Win-

dungen typisch. Die Verbreiterung betraf auch nicht immer die Windungen in ihrem ganzen Verlauf, sondern nur Teile der Windungen waren befallen. Neben so veränderten Abschnitten der Hirnoberfläche fanden sich flache Erhabenheiten von knotiger Form, deren Größe wechselte. Die kleinsten Knoten waren annähernd vom Durchmesser von ½, die größten von 1—1½ cm. Auf der Frontalschnittserie durch die Hirnrinde war festzustellen, daß im Bereich der verdickten Windungsabschnitte in vielen der Knoten das Rindengrau aufhörte. Das Gewebe war hier von weißlicher Farbe. Die Abgrenzung der weißlichen Herde gegen das Rindengrau war unscharf; das Weiß ging tllmählich in die graue Farbe über. Abb. 1 zeigt die Veränderungen der Rinde. Ein besonderes Bild ließ der Horizontalschnitt durch das Großhirn erkennen. (Abb. 2) Es fanden sich im Ependym der Seitenventrikel und zwar annähernd an der Grenze zwischen Corpus striatum und Sehhügel Knollenbildungen von Calottenform, zum Teil über halbkugelig gegen die Ventrikellichtung vorspringend; sie bestanden aus einem weißlichen Gewebe und auf Einschnitten zeigte sich, daß sie gegen das übrige Hirngewebe scharf abgesetzt waren (Abb. 3). Die Größe der Knollen wechselte zwischen Hanfkorn- und Kleinerbsengröße. Die Seitenventrikelhöhlen waren geringgradig erweitert. Das Ependym weißlich verdickt. Sonst ergab die Hirnsektion keine Besonderheiten. Keine Knoten in der Kleinhirnrinde, dem verlängerten Mark; Stammganglien o. B., ebenso Großhirnrindenmarkgrenze.

Die mikroskopische Untersuchung wurde an Schnitten vorgenommen, die aus den verschiedensten Stellen der verdickten Windungsabschnitte, auch der knotigen Verdickungen und der Tumoren der Seitenventrikel entnommen waren (Schmincke).

Es fanden sich die nachstehenden Verhältnisse.

Im Bereich der verdickten Bezirke der Rinde (Abb. 9) war die Glia vermehrt, die Faserung dadurch besonders deutlich. Die Vermehrung war im Stratum molekulare zu sehen, dann entsprechend der dritten Schicht, weiter in der 4. Schicht und in der Rindenmarkgrenze. Die Gliakerne waren sehr reichlich vorhanden, zeigten aber nichts Besonders. Hinsichtlich der Zyto-Architektonik fanden sich Veränderungen dahin, daß die normale Zellschichtung teilweise fehlte, vor allem die Pyramidenschicht zeigte Ausfälle. An anderen Stellen fanden sich zum Teil dicht bei einandergelagerte, unregelmäßig gestaltete gangliöse Zellen mit weit verästelten Fortsätzen. Die Grundsubstanz zwischen den Zellen war teilweise stärker ödematös, teilweise schien die plasmatische Glia vermehrt. Alles in allem fanden sich also im Bereich der Rindenherde die Verhältnisse, wie sie als typisch in Form einer gliösen Wucherung und in dem Vorhandensein unregelmäßig gestalteter Ganglienzellenkomplexe bekannt sind.

Die Ventrikeltumoren zeigten histologisch Aufbau aus sich durchflechtenden Faserzügen von Glia. Das Charakteristische war das Vorhandensein unregelmäßig gestalteter, zum Teil recht großer und plasmareicher Elemente, mit großen, auch unregelmäßig gestalteten Kernen, die aber eine feinkörnige Anordnung aufwiesen, sich somit als Gliakerne dokumentierten. Oberhalb der Tumoren war der gliöse Randsaum noch erhalten. Man sah feine, papilläre, mit Ependymepithel bedeckte Erhabenheiten. Abb. 5 und 6 zeigen die geschilderten Verhältnisse. In Abb. 6 sind auch die in den Schnittpräparaten reichlich vorkommenden Kalkkonkremente zu erkennen. Wie man sieht, sind die Verhältnisse, auch der Ventrikeltumoren, die aus schon vielen Fällen bekannten typischen.

Die inneren Organe zeigten mit Ausnahme der Nieren und der Milz gehörige Verhältnisse. Das ausführliche Protokoll der Milz lautete: Die Milz ist von graublauer Oberfläche und zeigt im Bereich der Zwerchfellfläche eine annähernd taubeneigroße Vorwölbung. Auf Durchschnitten zeigt sich, daß dieser einem annähernd welschnußgroßen, aus einem bläulichweißlichen Gewebe bestehenden, annähernd kugelig gestalteten Knoten entspricht.

Die mikroskopische Untersuchung des Milzknotens ergab ein Angiom. Man sah dicht beieinander gelegene, unregelmäßig gestaltete, endothelbekleidete, blutführende Hohlräume. Das Endothel saß einem faserigen Bindegewebe auf, das an einzelnen Stellen geringgradig zellig infiltriert war. Die makroskopischen Milzverhältnisse siehe Abb. 7.

Die Nieren lagen an gehöriger Stelle. Ihre Kapsel löste sich leicht; danach zeigte sich, daß sich in der oberflächlichen Rindenschicht kleinere und größere weißliche Knoten befanden; die größten derselben waren annähernd linsengroß. Auf dem Sektionsschnitt lagen sie in der äußeren Rindenschicht. Die größeren gingen ungefähr 2—3 mm tief in das Gewebe hinein.

Die histologische Untersuchung der Geschwülstchen ergab den typischen Bau von Lipomen. Abb. 8 zeigt die makroskopischen Nierenverhältnisse.

Die mikroskopische Untersuchung des Herzmuskels ergab nichts von Geschwulstbildungen.

Es ergab somit die Untersuchung des Falles die bei tuberöser Hirnsklerose aus einer genügenden Anzahl von Fällen bekannten Verhältnisse. Immerhin schien es uns wertvoll, den Untersuchungsbefund des eigenen Falles als Erweiterung der Kenntnisse der für die Krankheit charakteristischen Veränderungen festzulegen.

Zum Schlusse ist es mir eine angenehme Pflicht, Herrn Prof. Dr. A. Schmincke, meinem hochverehrten Lehrer, für die gütige Überlassung des Themas, sowie des Untersuchungsbefundes meinen herzlichsten Dank aussprechen zu dürfen.

Literaturverzeichnis.

Alzheimer: Einiges über die anatomischen Grundlagen der Idiotie. Zbl. Nervenhlk. *27*, 1904.

Baer, H.: Morbus Pringle. Schles. dermat. Ges., Breslau, Sitzg. *14*. II. 25.

Baumann: Beitrag zur Kenntnis der Gliome und Neuroglyome. Ziegl. Beiträge 1888.

Berg: Über Vererbung der tuberösen Sklerose durch zwei Generationen. Z. Neur. *19*, 1913.

Berg, H.: Über die klinische Diagnose der tuberösen Sklerose und ihre Beziehungen zur Neurofibromatosis. Z. f. d. Ges. Neur. und Psych. Org. XXV.

Berliner: Tuberöse Sklerose und Tumor. Z. Psych. und Neur. *30*, 1924.

Bielschowski: Über tuberöse Sklerose und ihre Beziehungen zur Recklinghausenschen Krankheit. Z. Neur. *26*, 1914.

Bielschowski, M. und Freund, C. S.: Über Veränderung des Striatums bei tuberösen Sklerose und deren Beziehungen zu den Befunden bei anderen Erkrankungen dieses Hirnleidens. Journ. f. Psych. und Neurol. *24*. 20. 1918.

Bundschuh: Ein weiterer Fall von tuberöser Sklerose des Gehirns mit Tumoren der Duramater, des Herzens und der Nieren. Beitr. z. path. Anatomie u. z. allg. Path. Zieglers Beitr. Bd. 54.

Brückner: Über multiple tuberösen Sklerose der Hirnrinde. Ein Beitrag zur path. Anatomie der Idiotie. Arch. f. Psych. Bd. 12.

Brugsch: Siehe Kraus.

Buchholz: Beiträge zur pathologischen Anatomie der Hirnrinde. Arch. f. Psych. 1888, Bd. 19.

Byschowski, Dr. Z.: Zur Klinik der Sklerosis tuberosa. Deutsche Zeitschr. f Nervenhlk. Bd. 120.

Croker: Adenoma sebaceum. Ber. 2 intern. dermat. Kongreß Wien 1892.

Fischer, Walter: Die Nierentumoren bei der tuberösen Hirnsklerose. Ziegl. Beitr. Bd. *50*.

Freund, C. S.: Über die tuberöse Hirnsklerose und über ihre Beziehungen zu Hautnaevi. Berl. klin. Woch. J. 1918.

Freund, C. S.: s. Bielschowski und Freund.

Harbitz: Tuberöse Hirnsklerose, gleichzeitig mit Nierengeschwülsten und einer Hautkrankheit. Zbl. Path. *23*.

Hauser (Hanser): Nieren- und Herzgeschwülste bei tuberöser Hirnsklerose. Berl. klin. Woch. J. 1918.

Hall, Marshall: Krankheiten des Nervensystems.

Hartdegen: Ein Fall von multipler Verhärtung des Großhirns neben histologisch eigenartigen Geschwülsten der Seitenventrikel bei einem Neugeborenen. Arch. f. Psych. 1880. Bd. *11*.

Henneburg: s. Koch.

Haeve, von der: Abweichungen des Auges bei der tuberösen Sklerose des Gehirns. Z. f. ges. Neur. und Psych. Bd. *23*.

— Augengeschwülste bei der tuberösen Hirnsklerose und verwandten Krankheiten. von Graefes, Arch. f, Ophth. *111*.

— Augengeschwülste bei der tuberösen Sklerose. von Graefes, Arch. f. Ophth. *105*.

Jadassohn, J.: Handbuch der Haut- und Geschlechtskrankheiten. Bd. *12*.
Josephy: Über tuberöse Sklerose. Z. f. ges. Neur. und Psych. Bd. 24.
Kaufmann: Lehrbuch der Spez. Path. Anatomie.
Koch und Henneberg: Über zentrale Neurofibromatose und die Geschwülste des Kleinhirnbrückenwinkels. Arch. f. Psych. *36*, 1903.
Kothe: Zur Lehre von den Talgdrüsengeschwülsten. Arch. f. Derm. und Syphilis. *68*, 1904.
Krabbe, K.: Beitrag zur Kenntnis der Frühstadien der diffusen Hirnsklerose. Z. f. ges. Neur. und Psych. Org. *20*.
Kraus und Brugsch: Lehrbuch der Nervenkrankheiten. Bd. III.
Kufs: Beiträge zur Diagnostik und path. Anatomie der Hirnsklerose und der ihr kombinierten Nierenmischtumoren und Hautaffektionen und über den Befund einer akzessorischen Nebenniere in einem Ovarium bei derselben. Z. f. ges. Neur. und Psych. Org. XVIII.
Nieuwenhuiyse: Zur Kenntnis der tuberösen Hirnsklerose und der multiplen Neurofibromatosis und über die behauptete enge Verwandtschaft dieser beiden Krankheiten. Z. f. ges. Neur. und Psych. Org. XXIV.
Neurath: Tuberöse Hirnsklerose Lub und Ostertag XII, 1908.
Nobl, G.: Ein Fall von Adenoma sebaceum Pringle. Wien. klin. Woch. J. 37, Nr. 51.
Nowicki, W.: s. Orzechowski.
Orzechowski, K. und Nowicki: Zur Pathogenese und pathologischen Anatomie der multiplen Neurofibromatose und der Sklerosis tuberosa. Z. f. d. ges. Neur. und Psych. Org. XI.
Peritz: Lehrbuch: Die Nervenkrankheiten des Kindesalters.
Perusini: Über einen Fall von Sklerosis tuberosa hyperthrophica. Monatsschr. f. Psych. und Neur. 1905.
Pollak: Kongenitale multiple Herdsklerose des Zentralnervensystems. Arch. f. Psych. 1882 Bd. *12*.
Popoff: Beitrag zur Kenntnis der pathologischen Anatomie der Idiotie. Arch. f. Psych. 1893. *25*.
Pringle: Über einen Fall von kongenitalem Adenoma sebaceum. Monatsschr. f. prakt. Derm. *10*, 1890.
Ribbert: Geschwulstlehre. Bonn 1904.
Schmincke, A.: Beitrag zur Lehre der Ganglioneurome. Ein Ganglioglioneurom des Gehirns. Ziegl. Beitr. *47*, 1908.
Schob: Handbuch der Geisteskrankheiten von Bumcke.
— Ein Beitrag zur Kenntnis der Netzhauttumoren bei tuberosen Sklerose. Z. f. Neur. *95*, 1925.
Schuster: Beiträge zur Klinik der tuberösen Sklerose des Gehirns. Deutsche Zeitschr. f. Nervenheilkunde. Bd. *50*.
Seiffert: Die Kongenitalen multiplen Rhabdomyome des Herzens. Ziegl. Beitr. *27*, 1900.
Sterz: Ein Beitrag zur Kenntnis der multiplen kongenitalen Gliomatose. Ziegl. Beitr. *37*, 1905.
Vogt: Handbuch der Psychiatrie.
Vogt: Zur Diagnostik der tuberösen Sklerose. Zeitschr. f. jugendl. Schwachsinn. 1907.
Vogt: Zur Pathologie und pathologischen Anatomie der verschiedenen Idiotieformen. Monatsschr. f. Psych. und Neur. Bd. *24*, 1908.
Volland: Über tuberöse Sklerose. Z. f. jundl. Schwachsinn. *3*.

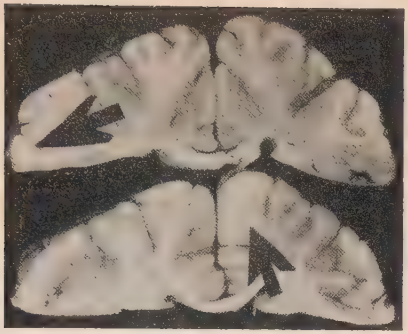

Abb. 1



Abb. 2

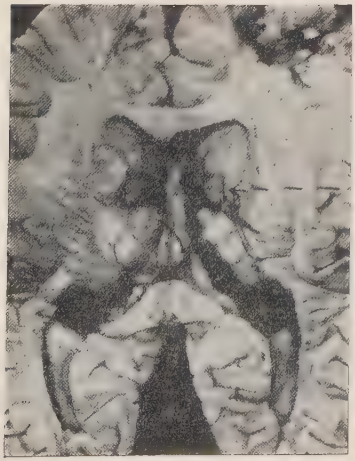

Abb. 3

Abb. 4

Abb. 5

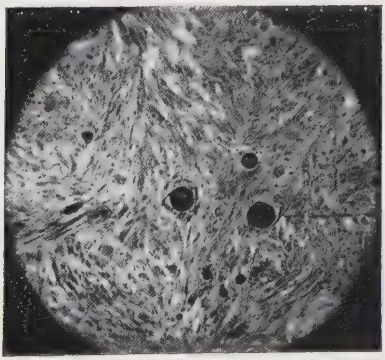

Abb. 6

Abb. 7

Abb. 8

Abb. 9

Lebenslauf.

Ich bin am 12. Mai 1909 in Wanne (Westfalen) geboren. Nach fünfjährigem Besuch der dortigen Volksschule kam ich auf das Städtische Realgymnasium, wo ich 1930 meine Reifeprüfung bestand.

Meine Studiensemester verbrachte ich:

S.S. 1930 — S.S. 1932 in Heidelberg.

W.S. 1932/33 — S.S. 1933 in Frankfurt.

W.S. 1933/34 — S.S. 1935 in Heidelberg, wo ich am 15. Nov. 1935 das medizinische Staatsexamen bestand und am 21. Nov. 1935 zum Dr. med. promovierte. Mein praktisches Jahr verbrachte ich auf deren inneren Abtlg. des Augusta Krankenhauses zu Bochum und im pathologischen Institut in Dortmund. Am 6. Dez. 1936 wurde ich zum Arzt bestallt.